Il ruolo dell'odontotecnico nella pianificazione del trattamento

L'impianto è una unità di ancoraggio protesico, quindi mezzo e non fine del trattamento riabilitativo.

La suddetta definizione ci porta alla necessità di posizionare l'impianto sulla base della pianificazione protesica, ed è questa la filosofia principale delle chirurgia guidata nobel guide. Quindi, l'aggettivo "guidata" assume due significati, quello originale di offrire il mezzo attraverso il quale posizionare agevolmente gli impianti e quello di posizionare gli impianti per offrire ai denti il migliore ancoraggio possibile.

La chirurgia guidata nobel guide trova applicazione in tutte le forme di edentulia, dal dente singolo alla edentulia totale; inoltre è un importante aiuto nelle chirurgie implantari post-estrattive e l'unico mezzo per eseguire flap-less in ogni situazione.

La domanda che dovremmo porci è: qual è il punto di partenza? La risposta a questo quesito è: modello in gesso e ceratura diagnostica.

Le fasi della pianificazione sono:

1. **Raccolta dei dati (diagnosi):**
    - esame clinico intraorale ed extraorale;
    - esame radiografico preliminare (endorale, ortopantomografia);
    - esame fotografico;
    - modelli di studio;

2. **Presa dell'impronta e sviluppo del modello master:**
    - Wax- up, mock-up;
    - Realizzazione della guida radiografica.

La **guida radiografica** rappresenta l'evento chiave dell'intero trattamento, perché rappresenta il mezzo attraverso cui vengono trasmesse le informazioni della pianificazione protesica alla chirurgia.

Il momento essenziale di ogni terapia è la diagnosi, che viene formulata sulla base della sintomatologia che il paziente riferisce, e sui segni che il clinico evidenzia dall'esame obiettivo e dagli esami strumentali.

Applicato tutto ciò alla terapia implanto-protesica è quindi necessario,una volta escluse possibili controindicazioni assolute e relative-sistemiche e locali, avere le maggiori possibili informazioni riguardanti l'intero apparato stomatognatico per formulare quello che noi riteniamo essere il più giusto approccio terapeutico.

Molto importante è la conoscenza delle abitudini voluttuarie del paziente (es. fumo di sigaretta) e la qualità e la frequenza dell'igiene orale domiciliare. In questa linea si annoverano anche le indagini parodontali attuali e remote. Queste informazioni anamnestiche rappresentano un momento prognostico importante sia nella riabilitazione totale (una singola arcata), che e forse soprattutto in quelle parziali.

Nel momento in cui il paziente ci chiede di voler "rimettere i denti con gli impianti" noi non sappiamo ancora se potremo soddisfare o no la sua richiesta, ma sappiamo che le fasi iniziali sono le stesse per tutte le soluzioni protesiche.

Con la terapia protesica siamo chiamati a ripristinare una funzione, quella masticatoria appunto, che spesso è estremamente alterata o addirittura assente. Le struttura articolare (ATM), muscolare e occlusale rappresentano i determinati della masticazione, e nel paziente molto spesso hanno subito variazioni che noi dovremmo correggere. I mezzi che si possono utilizzare sono le placche occlusali e le protesi provvisorie (mobile e fissa). Molto spesso a spingere il paziente a richiedere una modifica della propria condizione orale è l'aspetto estetico, la cui modifica rende difficoltoso il rapporto relazionale e riduce l'autostima.

Sono soggetti perlopiù giovani e con prevalenza di sesso femminile.

Le **aspettative** del paziente non sono sempre chiare, e spetta al clinico capire attraverso una scrupolosa informazione verbale e visiva (foto di precedenti trattamenti) le vere esigenze a cui egli vorrebbe tendere (**aspettative nascoste**). Questo momento è molto delicato, soprattutto se le richieste non possono essere soddisfatte, totalmente o in parte, a causa delle condizioni anatomiche e cliniche di partenza. Nella **fase di pianificazione**, va posta particolare attenzione all'andamento della linea del sorriso, alla presenza di diastemi, alla morfologia della pre-maxilla, all'andamento del piano occlusale e alla dimensione verticale.

Il rilevamento delle prime impronte per realizzare dei **modelli studio** dà la possibilità al clinico di iniziare a concretizzare le idee circa il piano di trattamento. Le impronte devono essere realizzate con materiali di precisione (es. polietere o silicone), automiscelati e mediante l'uso di portaimpronte individuali. I modelli che ne conseguono vengono montati in articolatore semi-individuale con l'ausilio dell'arco facciale.

Qu

i è necessario distinguere tra:

1. pazienti totalmente edentuli
2. pazienti parzialmente edentuli
3. pazienti dentuli

Nel caso di pazienti con edentulia totale l'impronta dovrà essere estesa a tutta la cresta, al palato e al vestibolo, solo così si potrà garantire una adeguata stabilità al template chirurgico. In questi casi

l'impronta sarà utilizzata per sviluppare il **modello master** e realizzare la **guida radiografica** quindi il **model guide**.

La presenza dei denti pone il clinico di fronte alla decisione di quali e quanti elementi dentari potranno essere recuperati; i denti residui non sempre rappresentano adeguati pilastri per sostenere un restauro fisso tradizionale.

Sarà necessario quindi valutare:

- condizioni parodontali (mobilità, migrazione, estrusione);
- condizioni endodontiche (lesioni periapicali, presenza di perni endocanalari metallici); lunghezza delle radici.

I **modelli di studio** devono essere montati correttamente in articolatore per mezzo dell'arco facciale e delle cere da registrazione. L'arco facciale consente di trasferire l'orientamento del piano occlusale in articolatore, e in pratica rende possibile correggere le asimmetrie del piano occlusale e di conseguenza di ristabilire il giusto rapporto di lunghezza e posizione dei denti da restaurare.

Le cere da registrazione trasferiscono all'articolatore i punti estremi dei movimenti eccentrici di lateralità e di protrusione avvicinandosi così ai valori reali degli angoli di Bennet e dell'Eminenza. In pratica si potrà meglio determinare la lunghezza e posizione delle cuspidi e dei margini incisali.

A questo punto potremo realizzare la **ceratura diagnostica,** ovvero la prima rappresentazione delle modifiche che sarà necessario apportare alle arcate dentarie per ripristinare una funzione persa o modificata in seguito alla perdita dei denti o all' alterazione di questi anche se ancora presenti in arcata.

La ceratura può essere utilizzata anche come mezzo di comunicazione per il paziente, e rende così più semplice far comprendere la filosofia del trattamento.

Realizzazione della guida radiografica

La guida (dima) radiografica verrà utilizzata dal radiologo per eseguire l'esame radiografico ai mascellari del paziente. Le immagini relative a tale esame saranno convertite dal clinico, per mezzo di software dedicati, in modelli virtuali tridimensionali dove sarà eseguito il posizionamento degli impianti. Per fabbricare la guida radiografica è necessario rilevare un'impronta di precisione utilizzando un porta-impronte individuale e un materiale che sia a base di polietere. L'impronta viene colata con gesso extra-duro, miscelato sottovuoto e con l'uso di vibrazioni di bassa intensità. Il modello che ne deriva rappresenta il Master di lavoro, pertanto si consiglia di produrre dei duplicati per le fasi intermedie di lavorazione. Anche il modello antagonista deve essere di buona qualità. I modelli vengono montati in articolatore semi-regolabile con l'ausilio dell'arco facciale e delle chiavi di registrazione occlusale. In particolare esse devono trasferire almeno la relazione centrica e l'inclinazione del piano occlusale, pertanto sarà necessario da parte del clinico valutare con l'analisi del volto (meglio se mediante esame fotografico) i rapporti che il piano occlusale deve avere in relazione ai parametri anatomici facciali.

Nei **pazienti completamente edentuli** ovviamente per poter articolare i modelli si realizzeranno dei valli di masticazione che saranno registrati sul paziente stesso per poi prendere un arco facciale. Si procede con la pianificazione protesica percorrendo strade diverse a seconda che si tratti di

edentulie parziali o totali. Nei mascellari totalmente edentuli l'arcata dentale (mock-up dei denti) viene creata per mezzo di una base in resina e dei denti del commercio montati o modellati, nel caso di denti del commercio è fondamentale utilizzare dei denti normo-conformati.

Il clinico eseguirà una prova del mock up per controllare il buon allineamento dei denti, della linea inter-incisale, della linea del sorriso, con la possibilità di apportare delle modifiche che saranno correttamente trasferite in articolatore con nuove chiavi di registrazione occlusali e arco facciale.

Vengono realizzate delle mascherine in silicone dedicato per trasferire denti e piano occlusale nella base definitiva della guida radiografica. La base può essere realizzata essenzialmente in due modi distinti:

- La tecnica originaria prevede l'uso di resine auto-termopolimerizzabili con ridotta contrazione in fase di polimerizzazione (es. resina ortodontica Leone), preparata miscelando polvere e liquido-rispettando le indicazioni del fabbricante e colata direttamente sul modello in gesso isolato all'interno delle mascherine in silicone che riproducono sia la forma e l'estensione della base che l'arcata dentaria. La polimerizzazione viene completata introducendo il modello all'interno di appositi polimerizzatori.

- L'evoluzione della tecnica originaria utilizza invece dei dischi resinosi di circa 4-5-millimetri di spessore che vengono termo stampati sul modello in gesso. Con una mascherina in silicone si resinano i denti sulla base che sono gli stessi utilizzati per il mock up descritto in precedenza.

Attualmente preferisco usare il secondo sistema perché la tecnica della termo formatura, sfruttando il vuoto, la pressione o entrambi garantisce maggior precisione di adattamento nel modello in quanto non essendo soggetta a contrazione da polimerizzazione, si traduce in maggiore precisione in fase di pianificazione implantare. La rifinitura della guida è effettuata con frese specifiche per evitare surriscaldamenti e deformazioni, facendo attenzione a mantenere gli spessori mai inferiori a tre millimetri. Vengono costruiti i reperi radiografici praticando dei fori di 1 millimetro di profondità e 1,5 millimetri di diametro riempiti con guttaperca o simile materiale radio-opaco. Questi serviranno al software dedicato alla pianificazione per eseguire l'accoppiamento (matching) delle immagini relative al paziente a quelle della dima radiografica.

Nelle situazioni di edentulia parziale viene modellato un wax up composto da denti mancanti ed eventuali modifiche apportate ai denti residui. La modellazione termina con la ceratura della base, interessando zone del vestibolo a forma di flange parziali. In tali condizioni la guida radiografica è completamente in resina, anche se in alcune situazioni si possono utilizzare dischi termo-stampati, viene colata nel modello in gesso all'interno della mascherina in silicone che replica sia il wax up che la base. La polimerizzazione della resina auto-termopolimerizzabile si completa all'interno di pentole termostatiche sotto-pressione o meglio in appositi polimerizzatori. Segue la fase di rifinitura e di costruzione dei reperi radiografici. I reperi radiografici devono essere almeno 6/8 profondi 1mm e dal diametro di 1,5mm, disposti su varie quote verticali per evitare che scattering orizzontali posssano annullarne la funzione, se ben distribuiti sulla superficie dell'intera guida radiografica rendono affidabile e possibile l'accoppiamento delle immagini radiografiche.

Per valutare l'adattamento della dima radiografica sul paziente ci si avvale delle cosiddette "finestre di ispezione", altro non sono che dei fori praticati sulla resina per vedere che la guidata contatti allo stesso modo sulle strutture anatomiche riprodotte dal modello in gesso e del paziente (generalmente sono prese come riferimento la sommità di alcune cuspidi).

La guida radiografica, al momento dell'esecuzione dell'esame radiografico, deve essere mantenuta ben stabile tra le arcate del paziente e per questo disponiamo di un dispositivo in silicone chiamato "indice di masticazione". In termini più semplici è un morso in silicone rigido che abbia circa 90 shore di durezza e privo di particelle metalliche, rialzato di almeno 3-4 millimetri rispetto alla massima intercuspidazione.

Se i modelli in gesso sono stati montati i relazione centrica può essere tranquillamente creato in laboratorio, altrimenti sarebbe meglio che sia il clinico a realizzarlo direttamente sul paziente; tale distinzione è giustificata dalla probabile imprecisione di adattamento che l'indice potrebbe avere quando si inserisce tra le arcate se il rialzo stabilito arbitrariamente in articolatore non coincide con il movimento di apertura del paziente.

Realizzazione del modello di lavoro

L'intera procedura di pianificazione ha come oggetto finale la Guida Chirurgica o Template Chirurgico. Questo dispositivo viene realizzato in seguito all'invio da parte del clinico del "file" della chirurgia simulata al centro di produzione dell'azienda di riferimento, il quale con tecnica steriolitografica converte un'immagine in una struttura in resina trasformando la riproduzione computerizzata della guida radiografica. Il template chirurgico è composto da una base i resina specifica, dai fori con inserite le guide per le frese chirurgiche chiamati "sleeve" e dai dispositivi di ancoraggio al mascellare del paziente. Questo dispositivo viene trasportato e conservato all'interno di speciali contenitori che garantiscano la protezione dalle variazioni di temperatura e di luce. In laboratorio il template servirà per fabbricare il modello in gesso master su cui sarà realizzata la protesi provvisoria fissa del paziente. Si capisce immediatamente che la giuda chirurgica rappresenta per l'odontotecnico "l'impronta" su cui realizzare il restauro protesico.

La guida chirurgica necessita di alcuni aggiustamenti per consentire il riposizionamento sul modello in gesso su cui è stata realizzata la guida radiografica, in particolare nei casi di edentulia parziale a causa della presenza degli elementi dentari residui. La rimozione delle interferenze viene eseguita con frese in tungsteno a basso numero di giri per non riscaldare la resina del template, evitando ogni tipo di alterazione dimensionale. I punti di pre-contatto sono evidenziati con streep colorate di 15-20 micron di spessore. Se le interferenze da eliminare fossero ampie talvolta si può agire sul modello in gesso togliendo gesso e contrassegnandolo con un evidenziatore; è fondamentale trasferire al clinico tutte queste informazioni per consentire di valutare la corretta posizione della guida chirurgica sul paziente. Una tipica situazione di interferenza all'inserimento della guida sul modello in gesso è rappresentata della quota di resina che blocca la sleeve nella struttura quando l'impianto è inserito in siti edentuli interdentali poco ampi. Talvolta anche i mezzi di ancoraggio della dima chirurgica al mascellare possono interferire con l'anatomia del vestibolo e quindi potremo ridurli fino a che rientrino correttamente nel modello in gesso.

E' buona norma che il Clinico, se non sono presenti denti da estrarre, provi il template chirurgico in bocca prima di eseguire l'anestesia, così che, eventuali piccole interferenze non individuate a Laboratorio potranno cosi essere intercettate infatti il Paziente avvertirà dolore nelle zone di interferenza.

Ultimata la fase di adattamento il tecnico valuta che il template chirurgico sia sufficientemente resistente in tutte le sue parti, in caso contrario possiamo aumentare lo spessore aggiungendo la stessa resina utilizzata per fabbricare la guida radiografica. Questo "rinforzo" è necessario per prevenire possibili fratture della guida in fase chirurgica, evento drammatico per il clinico che comporta un fallimento della chirurgia se si dovesse presentare prima che tutti gli impianti siano inseriti. La realizzazione del modello sul quale verrà

costruito il restauro protesico provvisorio prevede due approcci differenti a seconda che si tratti di edentuli parziali o totali.

Nelle edentulie parziali il modello sarà ibrido, cioè ottenuto dal master su cui è stata realizzata la guida radiografica e una parte nuova realizzata con la guida chirurgica. Dal modello iniziale realizziamo delle mascherine in silicone che riproducano la superficie delle zone edentule e di riposizionamento, con frese e dischi da gesso si asporta la parte relativa alle zone edentule. La dima viene isolata con olio di vasellina, si bloccano gli analoghi da laboratorio e riposizionata sul modello con le mascherine in silicone prodotte in precedenza. Le parti asportate ricreate con nuovo apporto di gesso sulla guida chirurgica in corrispondenza degli analoghi. Ultimato il processo di indurimento del gesso viene riprodotta la gengiva con il silicone rosa iniettato nella mascherina in silicone adattata sul nuovo modello

La dima chirurgica nella situazione di edentulia totale viene boxata con cera, io utilizzo cere che si rimuovono facilmente senza vaporizzare (es. boxing stick Zingardi) , gli analoghi vengono bloccati alla dima chirurgica con degli specifici sistemi di ancoraggio e isolata con olio di vasellina. Alla base della guida chirurgica e in corrispondenza degli analoghi, si applica il silicone rosa per la riproduzione delle mucose, in commercio ne esistono di vari tipi ma i più usati sono quello rigido ed elastico, l'utilizzo di quello rigido garantisce il corretto riposizionamento dopo le fasi di lavorazione che ne obbligano la rimozione a differenza di quello elastico che spesso nella lavorazione perde la memoria elastica e non si riadatta più correttamente; dopo la polimerizzazione del silicone rosa si cola il gesso sulla dima. Quindi otterremo così un modello di lavoro con gli analoghi collocati nella stessa posizione degli impianti pianificati al software chirurgico.

Un altro caso è la produzione di una **dima chirurgica nella situazione di impianti post-estrattivi**; lo scopo di questa guida radiografica, da affiancare all'uso del CAD / CAM, è quello di permettere al paziente di mantenere i denti durante la fase diagnostica fino al giorno della chirurgia implantare. Questo sistema inoltre permette una pianificazione artificiale guidata e virtuale degli impianti nei siti di estrazione.

La procedura standard nel trattamento implantare, quando sono presenti elementi dentali, prevede di estrarli, lasciare guarire la cresta residua per un periodo variabile di tempo, fare l'analisi radiografica ed infine eseguire la chirurgia implantare. Negli anni i miglioramenti nella progettazione delle geometrie e delle micro-superfici degli impianti hanno permesso ai medici di abbreviare i tempi di trattamento. Molti autori hanno dimostrato che l'inserimento degli impianti post-estrattivi è un'opzione valida e di successo a condizione che sia raggiunta un'elevata stabilità primaria.

In questi casi, tuttavia, la diagnosi della condizione ossea a disposizione e la valutazione del corretto posizionamento della protesi può essere difficile a causa della presenza di denti considerabili come “caso limite” che necessitano di estrazione.

Una condizione necessaria è che il paziente deve presentare una completa guarigione delle creste, dopo l'estrazione dei denti, prima di effettuare la TC. Se l'analisi radiografica viene eseguita subito dopo l'estrazione dei denti residui, il rimodellamento osseo, che si svolgerà durante le prime fasi della guarigione influenzerà l'adeguamento della guida chirurgica nella bocca del paziente.

il primo step nella realizzazione della dima è il modello di studio con tutti i punti di repere anatomici, ottenuti da impronte ben estese, delle arcate del paziente e montati su un articolatore come nei casi precedenti.

Successivamente il modello master viene utilizzato per fabbricare la porzione di base della guida radiografica. Questa porzione sarà costruita come una base di una protesi completa di flange e supporto palatale attraverso una finestra aperta attorno ai denti da estrarre.

In alcuni casi, la porzione di base coprirà solo le superfici occlusali dei denti che vengono mantenuti, senza la flangia vestibolare, come un nightguard per facilitare l'adattamento in bocca di questa porzione della guida radiografica.

La base può essere di resina acrilica autopolimerizzante o resina termo-formata con requisiti di precisione e rigidità come precedentemente spiegato.

Questa porzione avrà alcune tacche di riposizionamento intorno al bordo della finestra e porterà almeno 6 marker radiopachi posizionati secondo il protocollo.

I denti da estratte vengono rimossi dal modello al livello gengivale. Viene sviluppata una ceratura (wax-up) dei denti nella posizione finale corretta è poi trasformata in resina.

Una volta terminata questa seconda parte, vanno applicati dei marcatori radiopachi come nei casi delle dime parziali o totali. Questo rappresenterà la parte della guida radiografica costituita dai denti.

La parte dei denti sarà poi riposizionata sulla base, bloccata nelle tacche riposizionamento sul bordo della finestra con un posizionamento stabile e preciso. Una volta che queste 2 parti sono collegate, la guida radiografica è completata e assemblata e si può procedere alla seconda scansione come da protocollo Nobel Guide.

Fig. 1a Template chirurgico come arriva dalla produzione visione occlusale

Fig. 1b Template chirurgico come arriva dalla produzione visione gengivale



Fig. 2a Le aree di interferenza vengono opportunamente rimosse con l'ausilio di frese al tungteno molto taglienti e utilizzate a basso regime di giri per non surriscaldare le slive e la resina che le blocca, questi dispositivi infatti per problemi di ingombro hanno ritenzioni piccole e il surriscandamento in fase di rifinitura provoca il distacco con probabili spostamenti in fase chirurgica.

Fig. 3b Le aree ritoccate devono essere opportunamente lucidate. Eventuali piccoli fori creati dalla produzione in fase di realizzazione del template possono essere lasciati purché non indeboliscano troppo il dispositivo. Questi fori vengono creati in produzione per consentire ai riduttori delle frese di ruotare a 360 gradi facilitando l'operatore nell'opera di drillaggio in spazzi molto ristretti, se si chiude il foro la mobilità dei riduttori viene ridotta creando difficoltà nella fase di fresatura all'operatore.

Fig. 3a Tramite l'ausilio di specifici supporti, diversi nei vari sistemi ma uguali nel concetto si posizionano gli analoghi da laboratorio sul template chirurgico, questi avranno la stessa profondità e inclinazione delle fixture pianificate nel computer.

Fig. 3b Boxaggio eseguito con stiks e strip di cera prodotta dalla Ditta Zingardi, questa cera ha la peculiarità di rimanere ben aderente al template chirurgico ma anche di staccarsi senza lasciare residui.

Questo è importante perche le nostre dime chirurgiche sono foto-termo sensibili e idroscopiche, per questo vengono spedite e stoccate in appositi contenitori che le proteggono dalla luce e con appositi sali i livelli di umidità vengono mantenuti molto bassi. L'utilizzo di materiali isolanti e da boxaggio tenaci alla rimozione obbliga l'operatore ad azioni cruente, vaporizzazione, etc. mal sopportati dal nostro template chirurgico.

L'utilizzo della suddetta cera e di olio di vasellina come isolante consente la pulizia della dima radiografica con del semplice sapone neutro ed una rapido passaggio in acqua tiepida.

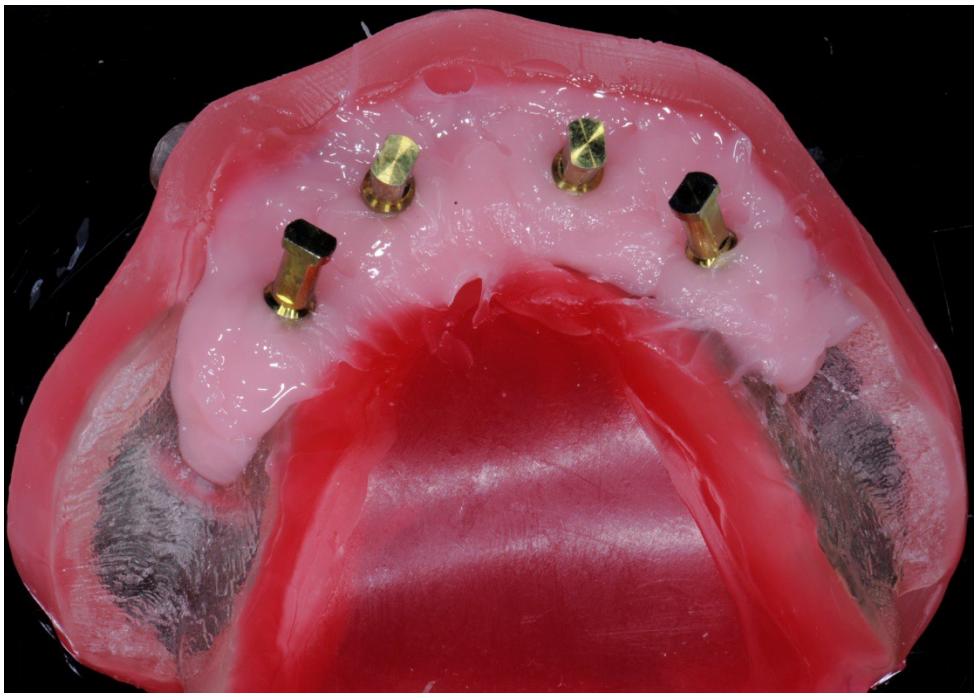

Fig. 4a Riproduzione dei tessuti molli con resina rosa "Gengilla rigid" della ditta Madeitaly

Fig. 4b Modello master sviluppato dal template chirurgico

Fig.5a Template chirurgico parziale visione gengivale

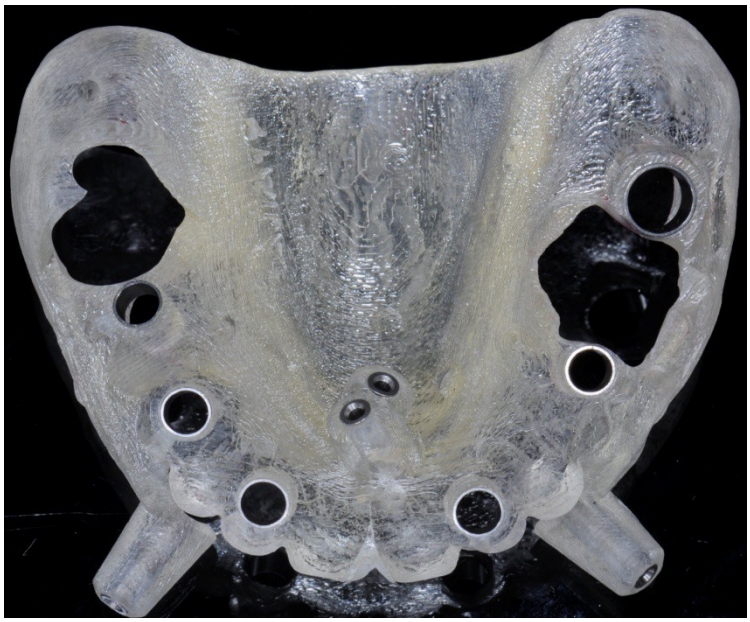

Fig.5b Template chirurgico parziale visione occlusale. Questo template ha due caratteristiche:

- Posizionamento di ancor pin palatali, il Tecnico deve assicurarsi che tutte le eventuali interferenze vengano rimosse
- Template chirurgico di riabilitazione parziale di mascellare superiore. La zona anteriore è priva della flangia per dare la possibilità al clinico di pianificare correttamente la posizione degli impianti sulla base dell’emergenza dei denti dalla mucose. - L'assenza della flangia anteriore obbliga un

importante intervento di rinforzo del template. Nella porzione palatina della base sono stati programmati due sistemi di ancoraggio.

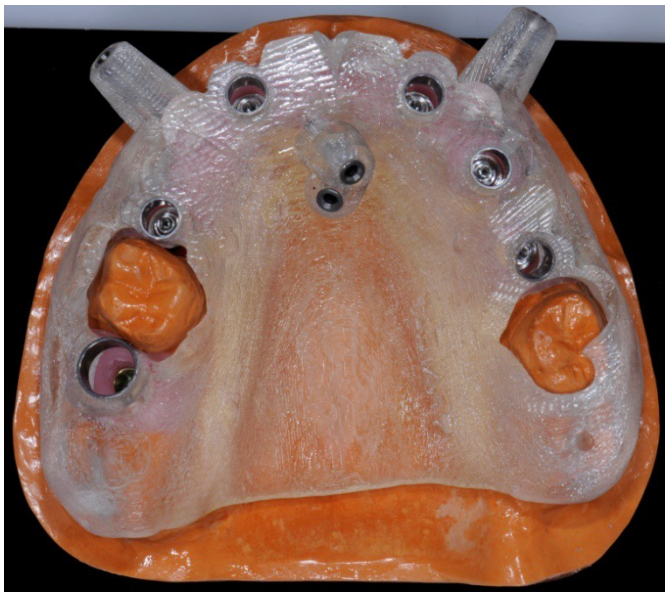

Fig. 6a

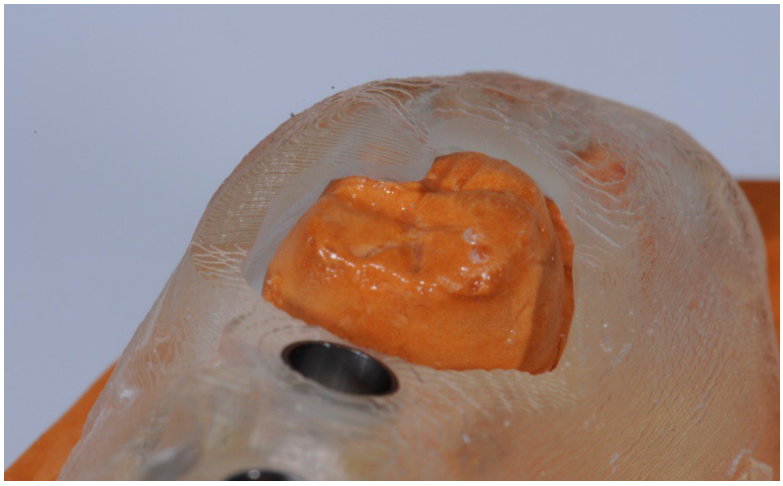

Fig 6b

Fig. 6a-6b Template chirurgico inserito sul modello di lavoro. 6b Particolare della finestra di ispezione sull'elemento dentario residuo: la base della guida chirurgica contatta la superficie del dente.

Fig. 7aModello di lavoro con gli analoghi e riproduzione della gengiva in silicone rosa



Fig. 7b Particolare della dima inserita sul modello di lavoro senza il silicone rosa. I multi unit abutment emergono in corrispondenza dei fori di guida del template chirurgico. Questa visione consente al Tecnico di verificare il perfetto adattamento della dima al modello.

Realizzazione del restauro provvisorio

Il modello di lavoro viene articolato all'antagonista per mezzo della guida radiografica o di duplicati della stessa (duplicate denture) prodotti insieme al template chirurgico sempre con tecnica steriolitografica. Sugli analoghi da laboratorio si accoppiano i monconi provvisori direttamente sulla piattaforma implantare o sui multi unit abutment (MUA) a seconda dell'inclinazione degli impianti e valutazioni cliniche. Il restauro provvisorio è una barra di toronto avvitata e con estetica in resina acrilica sia nella quota bianca che rosa, qualora fosse necessaria che verrà solidarizzata in bocca ai tubi provvisori. Gli abutment provvisori in titanio vengono rettificati in senso della loro lunghezza cercando di non eliminare tutte le ritenzioni e non modificare la base di ancoraggio. La struttura di sostegno è rappresentata da una fusione in lega vile con opportuni sistemi di ritenzione. Nella fase di modellazione dei denti viene stabilita la posizione della fusione in modo molto accurato, cercando di concedere al clinico la possibilità di rettificare la barra al momento del fissaggio agli impianti. Questa operazione è facilitata dall'utilizzo delle mascherine in silicone prodotte sulla ceratura finale, con le quali effettuiamo la resinatura del provvisorio. Il mio consiglio è di stratificare sulla struttura in lega dell'opaco rosa in modo da ridurre la visibilità della lega migliorando notevolmente l'estetica finale. Anche gli abutment subiscono un trattamento superficiale che prevede la stratificazione dell'opaco rosa o bianco ,per migliorare l'adesione si esegue la sabbiatura della parte che verrà inglobata dalla barra.

La realizzazione del provvisorio può essere eseguita anche totalmente in acrilico, questa soluzione si adotta quando lo spazio articolare è elevato e la protesi con i suoi volumi garantisce adeguata resistenza.

Considerando che la nostra protesi verrà fissata in bocca dal protesista è buona norma lasciare margini di intervento al professionista sovradimensionando la struttura in metallo o in resina nei punti critici come le aree intorno ai tubi provvisori garantendo ugualmente adeguata resistenza anche dopo dei ritocchi per facilitarne l'inserzione .

Fig. 8a Duplicate denture posizionato nel modello master pronto per essere articolato. Questo dispositivo consente di articolare il modello e viene realizzato partendo dall'immagine radiologica della guida radiografica .

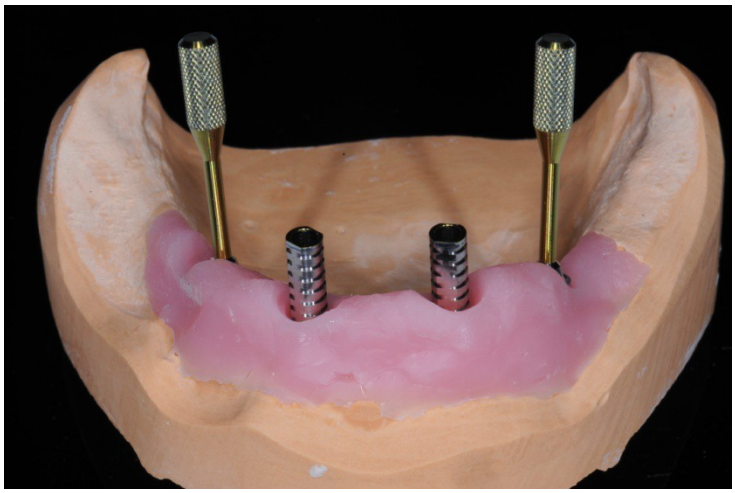

Fig. 9a Articolato il modello si procede al posizionamento degli abutment angolati, qualora ne sia previsto l'utilizzo e dei relativi abutment provvisori per studiare il design della struttura di rinforzo

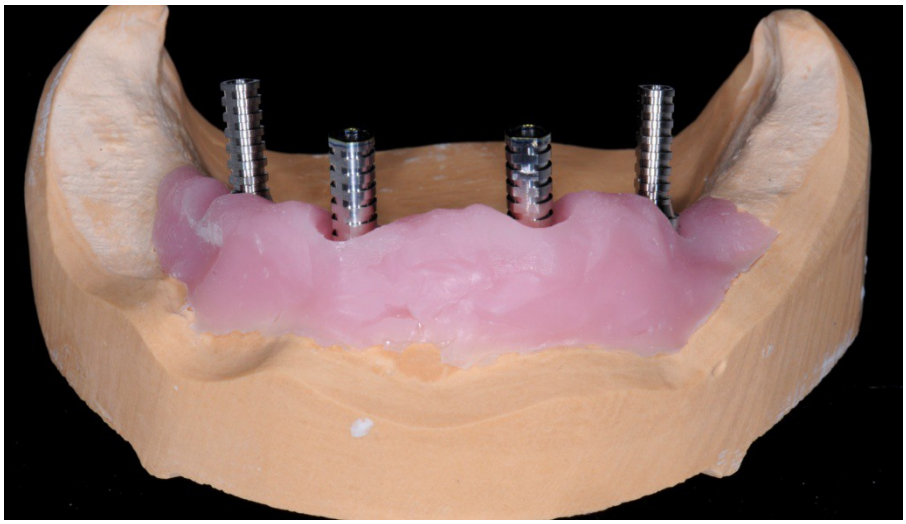

Fig. 9b Temporary abutment posizionati nel modello, come si può evidenziare l'utilizzo della pianificazione virtuale ci consente geometrie implantari molto regolari a tutto vantaggio della biomeccanica implantare

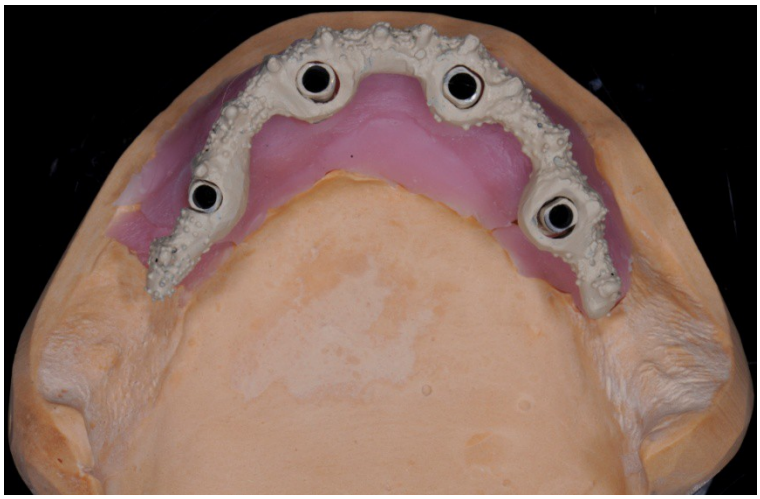

Fig. 10a 10bStruttura fusa opacizzata e posizionata sul modello prima della resinatura, come si può vedere la fusione sembra essere sovra dimensionata ma in questa fase è consigliabile favorire la rigidità del sistema a scapito di piccoli compromessi estetici.

Fig. 10b

Fig. 11a 11b Le forme ed i volumi studiati in fase diagnostica vengono perfettamente replicati

Fig. 11b

Fig. 12a 12b Provvisorio realizzato con resina New Outline della Anaxdent, questo tipo di realizzazione garantisce molta resistenza essendo un monoblocco di resina stratificata che a differenza dei denti del commercio spesso scartati in maniera eccessiva a causa degli ingombri della struttura e dei tubi provvisori hanno prognosi di resistenza e durata inferiore.

Fig. 12b

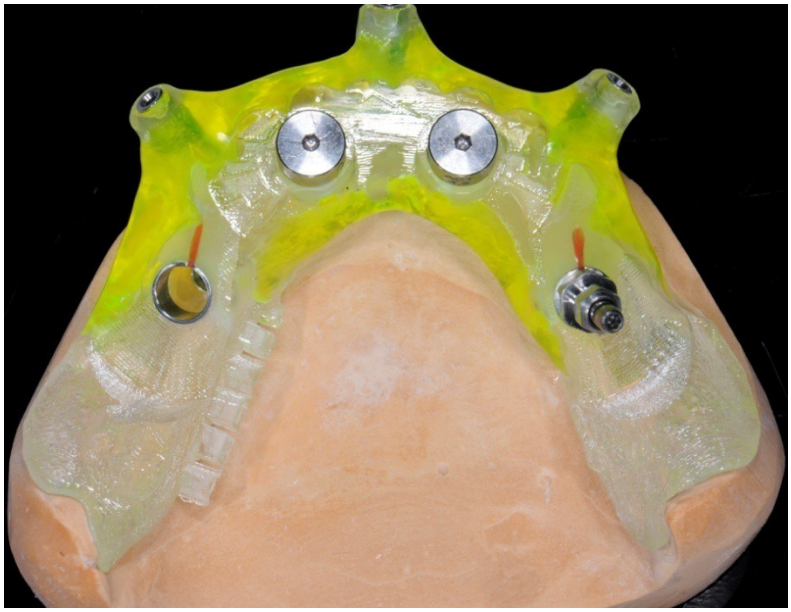

Fig. 13a 13b Template chirurgico rinforzato con resina acrilica ortodontica, come si può notare la resina di rinforzo non interferisce con le slive ed aree di contatto dei riduttori di fresa. In questo template sono presenti delle tacche d'orientamento realizzate facendo un'incisione con un disco e riempiendo lo spazio con resina.

Questa operazione è particolarmente importante quando si pianifica il posizionamento di monconi inclinati con ingaggio in quanto trasferire in bocca il perfetto orientamento della connessione implantare consentendo di solidarizzare il provvisorio precedentemente modellato senza pesanti interventi di adattamento in bocca.

Tutti i sistemi implantari con i propri maunter indicano la posizione dei sistemi antirotazionali dell'impianto tramite punti colorati o forme , come in questo caso, esagonali che ripetono lo stesso orientamento della forma della connessione interna, l'operatore sarà quindi in grado di posizionare l'impianto nella stessa posizione in cui è stato bloccato nel modello l'analogo a laboratorio.

Fig. 13b

Negli ultimi tempi, per edentulie parziali ridotte, alcune aziende hanno sviluppato protocolli che non prevedono la realizzazione della dima radiografica.

I vantaggi, primo quello economico, consentono di realizzare una ceratura a Laboratorio che viene letta da uno scanner 3D ed inviata via web al software di pianificazione cosi da poter pianificare una chirurgia protesicamente guidata.

Il template chirurgico viene quindi realizzato virtualmente dal software individuando come reperi sommità delle cuspidi o altre parti anatomiche.

La produzione delle dima in questa procedura può essere richiesta con il solo foro della fresa pilota contenendo notevolmente i costi di produzione, ne deriva una chirurgia in parte guidata, profondità e inclinazione, ed a mano libera per il resto dell'intervento.